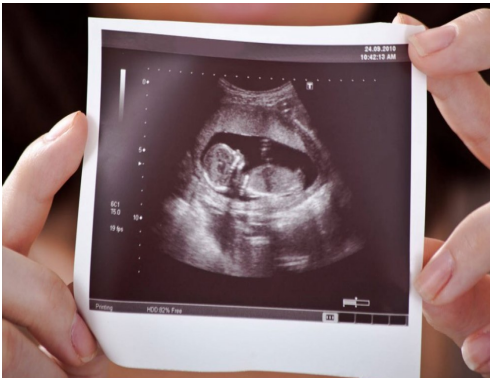



مجمع آموزشی، پژوهشی و درمانی پیامبر اعظم (ص)
بندرعباس

راهنمای انجام سونوگرافی شکم و لگن



شناسنامه پمفلت آموزشی کد: P.E:1401/07/30-0091	
عنوان	راهنمای انجام سونوگرافی شکم و لگن
تهیه کننده	رقیه کوهستانی
تأیید کننده	کمیته آموزش به بیمار
سال تهیه	۱۴۰۱/۰۷/۳۰
سال بازنگری	۱۴۰۴/۰۱/۱۵
ناظر کیفی: سوپروایزر آموزش سلامت	
تأیید کننده علمی: آقای دکتر حسین گرم پور - متخصص رادیولوژی - سونوگرافی	

سونوگرافی طحال، پانکراس هیچ آمادگی خاصی لازم ندارد.

سونوگرافی کلیه ها، مجاری ادراری، لگن (رحم، تخمدان،

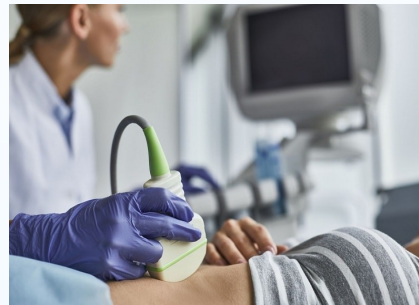
پروستات و مثانه) باید مثانه پر باشد.

عوارض: این روش هیچگونه عارضه ی جانبی ندارد.

روش جایگزین:

این روش به منظور رفع مشکل فعلی شما تجویز شده است، چنانچه

تمایلی برای انجام ندارید با پزشک خود مشورت کنید.



“سلامت و تندرست باشید”

منبع:

<http://www.pezeshkonline.ir>

<http://namateb.com>

<https://article.tebyan.net>



از سونوگرافی همچنین می توان برای تشخیص مواردی مانند
آپاندیسیت (التهاب آپاندیس) نیز بهره جست.

گاهی دقت سونوگرافی برای بررسی توده ها و متاستازهای کبد

(تومورهایی که از دیگر نقاط بدن منشاء گرفته و به کبد رسیده اند)

حتی از سی تی اسکن بیشتر است.

چگونه برای این نوع سونوگرافی آماده شویم:

سونوگرافی شکم ، کبد ، کیسه صفرا:

- حداقل ۷ ساعت ناشتا باشید. قبل از انجام سونوگرافی در مدت
ناشتایی داروهایی که به صورت روزانه مصرف می کنید را قطع
نکنید.

- نوشیدن آب - چای - آب میوه بلامانع است.

- در صورت ابتلا به دیابت می توانید مقداری میوه خشک-توت
خشک- خرما و یا کشمش میل کنید. در صورت ابتلا به نفخ
شکم از داروهای ضد نفخ استفاده کنید.

- مصرف غذاهای چرب مانند کره، تخم مرغ و اکیداً ممنوع
است. زیرا مصرف غذاهای چرب موجب انقباض کیسه صفرا و
تخلیه صفرا به روده شده و این موضوع سبب می شود تا کیسه
صفرا در سونوگرافی دیده نشده یا قابل بررسی نباشد.

سونوگرافی لگن:

نوشیدن ۶ الی ۸ لیوان آب- چای- آب میوه از حدود ۲ ساعت قبل

از انجام سونوگرافی و پر بودن مثانه هنگام مراجعه لازم است.

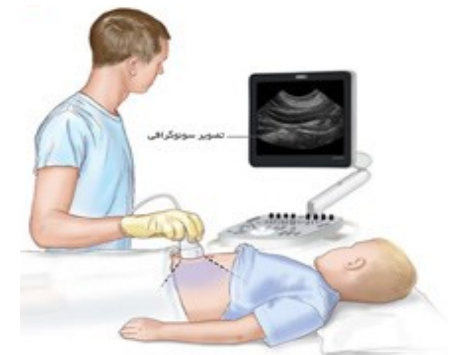


سونوگرافی چیست؟

سونوگرافی یکی از روشهای تشخیصی است. امواج مورد استفاده در سونوگرافی از جنس امواج صوتی و در واقع صدا هستند که ضرری برای بدن ندارد. جنس آنها دقیقاً مانند صدا است ولی به علت بالا بودن فرکانس یا بسامد آنها قابل شنیدن توسط گوش انسان نیستند. با این حال خواص صوت و صدا را دارند یعنی در برخورد با موانع منعکس می شوند. بدن انسان از بافت های مختلفی تشکیل شده که توانایی آنها در بازتابش امواج صوتی متفاوت است. بعضی از آنها امواج صوتی را بهتر و بعضی کمتر منعکس می کنند.

پس شکل و ساختار بازتابش امواج صوتی سونوگرافی تابعی از شکل و مواد تشکیل دهنده بافت های درونی بدن است که مورد تابش قرار گرفته است. امواج بازتابیده شده از بدن توسط یک کامپیوتر تجزیه و تحلیل شده و به تصویر تبدیل می شود. پزشک متخصص تصویربرداری این تصاویر را بر روی مانیتور دستگاه دیده و ممکن است بعضی از آنها را چاپ نماید.

سونوگرافی بیشتر برای بررسی اعضای توپر و تو خالی حاوی مایع به کار می رود.

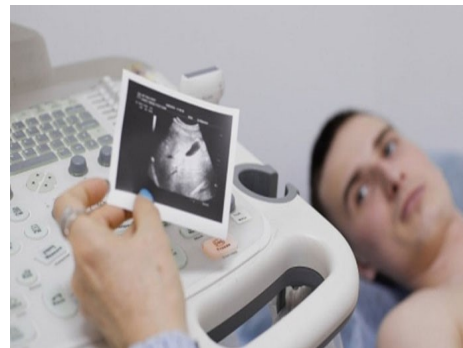

سونوگرافی چگونه انجام می شود؟

برای انجام سونوگرافی بیمار بر روی تخت دراز کشیده و پزشک متخصص ژل خاصی را بر روی پوست بیمار در محل مورد نظر می ریزد. سپس یک دستگاه کوچک را که با سیمی به دستگاه مرکزی سونوگرافی متصل است بر روی پوست قرار می دهد. ژل گفته شده اجازه می دهد که امواج فراصوتی راحت تر و به شکل یکنواخت تری به درون بدن نفوذ کنند. پزشک دستگاه را بر روی پوست حرکت می دهد تا قسمت های مختلف درون بدن را از زوایای مختلف ببیند. این تصاویر بر روی مانیتور مرکزی دستگاه دیده می شوند.

در حین سونوگرافی بیمار لرزش خفیفی را در روی پوست خود و در محلی که دستگاه کوچک (پروپ) بر روی پوست قرار گرفته احساس می کند. این لرزش ناشی از برخورد امواج فراصوتی به پوست بوده و بی ضرر است. در پایان معاینه بیمار ژل روی پوست خود را با دستمال پاک می کند.

معمولاً نتیجه سونوگرافی بلافاصله بعد از انجام آن توسط پزشک متخصص تصویربرداری نوشته شده و همراه با پرینت یا چاپ بعضی تصاویر سونوگرافی به بیمار داده می شود تا به پزشک معالج خود ارائه دهد.



سونوگرافی شکم و دستگاه گوارش:

حفره شکم جدای از دستگاه ادراری و تولید مثل، در برگیرنده دستگاههای متعددی از جمله معده، روده، کبد، کیسه صفرا، طحال و لوزالمعده (پانکراس) است. این اعضاء به سه گروه توخالی حاوی هوا و گاز (معده، روده باریک، روده بزرگ)، اعضاء توپر (مانند کبد، طحال و...) و اعضاء توخالی حاوی مایعات (مانند مثانه و کیسه صفرا) تقسیم می شوند. سونوگرافی بیشتر برای بررسی اعضاء توپر و توخالی حاوی مایع بکار می رود و در این بین مهم ترین کاربرد آن در تشخیص بیماریهای کیسه صفرا است. هوا یا گاز درون اعضاء توخالی مانند معده با انعکاس امواج صوتی مزاحم، مانع از انجام سونوگرافی می شوند. لذا داخل معده و روده را نمی توان در شرایط عادی دید ولی در برخی بیماریها متخصص سونوگرافی با انجام مانورهای خاص قادر است تا جدار معده و روده ها و ضخامت آنها را مورد بررسی قرار دهد.

با سونوگرافی می توان تورم کیسه صفرا را در اثر تجمع و غلیظ شدن صفرا به علت سنگ ها و تومورها تشخیص داد.

همچنین از این روش برای بررسی کیست های عفونی مانند کیست هیداتیک (انگلی که از طریق خوردن مواد غذایی خصوصاً سبزیجات آلوده به مدفوع سگ مبتلا منتقل می شود)، کیست های مادرزادی، آبسه های عفونی و میکروبی کبد، تومورهای کبد و طحال نیز استفاده می شود.

